

Botulinumtoxin in der Augenheilkunde

Mirka Höltzermann

Krähenfüsse, Zornesfalten, Bunny lines – Botulinumtoxin A ist in der kosmetischen Anwendung nicht mehr wegzudenken. Was aber ist mit Blepharospasmus und Co.? Der Beitrag stellt ästhetische, medizinische und interdisziplinäre Anwendungsmöglichkeiten vor.

Die medizinische Anwendung von Botulinumtoxin A ist bei Gesichts- und besonders bei Lidkrämpfen ein echter Gamechanger. Lid- und Gesichtsspasmen sind in der augenärztlichen Praxis keine Seltenheit. Die häufig noch jungen Patientinnen und Patienten sind in ihrem Alltag deutlich eingeschränkt bis sozial isoliert. Auch interdisziplinär kommt Botulinumtoxin A zum Einsatz. Zum Beispiel bei einer endokrine Orbitopathie oder bei Lagophthalmus. [1, 2]

Eine kleine Historie

Botulinumtoxin A fand seinen Anfang in der Augenheilkunde durch A. Scott in den späten 1970er Jahren. [2, 3] Die Wirkung des Neurotoxins Botulinumtoxin A besteht aus der Hemmung der Exozytose des Neurotransmitters Acetylcholin in die neuromuskuläre Endplatte und die apokrinen Drüsen. Zunächst war das Ziel die Behandlung von Schielpatienten durch gezielte Injektion in die Tiefenaugenmuskulatur. Hierbei

wurde die muskelverlängernde Wirkung von Botulinumtoxin A genutzt. Diese Behandlung ist mit den Jahren der operativen Schielkorrektur gewichen. Was geblieben ist in der Augenheilkunde – in einer geringen Zahl von Spezialprechstunden –, ist die Behandlung vornehmlich von Spasmus hemifacialis und Blepharospasmus.

Von der Diagnose zur Injektion

Den klassischen Blepharospasmus-Patienten gibt es nicht und nur eine geringe Zahl von Patienten wird direkt zu einem spezialisierten Augenarzt überwiesen. Meist kommen sie mit anderen Problemen zum Termin, wie etwa stark ausgeprägte trockene Augen. Dabei stellt der Lidspasmus eigentlich eine multifaktorielle Erkrankung dar – von ausgeprägter Augentrockenheit über vorangegangene Paresen, Dystonie oder zum Beispiel Akustikusneurinome bis zu psychischer Belastung spielt alles mit ein.

Blepharospasmus – unwillkürlicher beidseitiger Lidschluss

Beim Blepharospasmus kommt es zu einem unwillkürlichen beidseitigen Lidschluss. Die Ursache hierfür ist ein Krampf im Bereich des Musculus orbicularis oculi und der angrenzenden Muskulatur (►Abbildung 1) Weiter ist die Lidapraxie, zum Beispiel bei Dystonien, zu nennen. Hierbei ist der Lidschluss nicht krampfhaft, sondern schlaff. Die Lidöffnung ist extrem erschwert. Auch der Spasmus hemifacialis bis hin zum Meige-Syndrom bei unwillkürlichen Kontraktionen der Lid-, Gesichts- und Halsmuskulatur ist in diesem Kontext zu nennen (►Abbildung 2). Bei allen genannten Lidspasmen ist die Therapie mit Botulinumtoxin A indiziert. [3]

Initial ist eine neurologische Abklärung essenziell

Die Genese ist überwiegend idiopathisch. Wird jedoch ein Blepharospasmus oder Spasmus hemifacialis augenärztlich diagnosti-

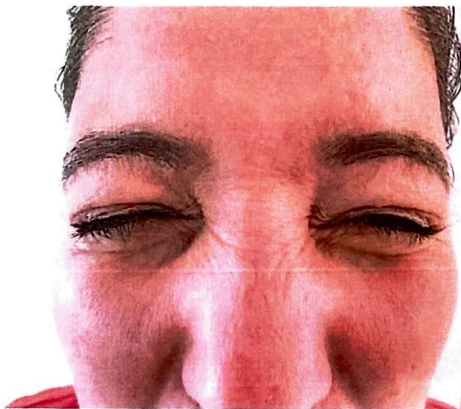


Abb. 1: Blepharospasmus

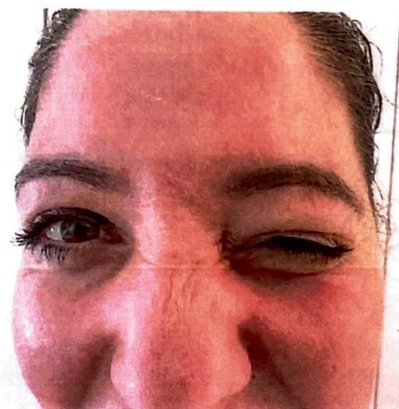
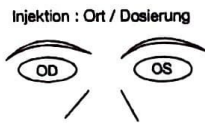


Abb. 2: Spasmus hemifacialis

Dokumentationsbogen Botulinum-Neurotoxin A

Patient : _____

Präparat Botox (4 ml / Flasche) (2 ml / Flasche) Xeomin (4 ml / Flasche) (2 ml / Flasche) Dysport (2,5 ml / Flasche) (1,5 ml / Flasche)



Injektion : Ort / Dosierung	Botox/Xeomin	Dysport
= 0,05 ml	1,25 U	10 U
= 0,1 ml	2,75 U	20 U
= 0,15 ml	3,75 U	30 U
= 0,2 ml	5,0 U	40 U

Lidspasmen		Brauenspasmen		Lidschlusskraft		Komplikationen		Injizierte Menge		Bemerkungen
OD	OS	OD	OS	OD	OS	OD	OS	OD	OS	

Abb. 3: Dokumentationsbogen für das Injektionsschema
Abbildungen 1-3: Dr. Mirka Höltzermann

ziert, so ist vor Therapiebeginn mit Botulinumtoxin A eine neurologische Abklärung des Spasmus essenziell. Nach einer Foto- oder auch Videodokumentation des Gesichts- und Augenbereichs erfolgen die Festlegung des Injektionsschemas und die Injektion (►Abbildung 3).

Spritzschemata und Behandlungswege

Zum Einsatz bei einer medizinischen Indikation kommen drei Präparate. Begonnen wird mit der Bestimmung der Injektionspunkte in die Lid-, Stirn- und Wangen-/Kinn-Muskulatur. Gewählt wird gewöhnlich die geringstmögliche Dosierung, hauptsächlich im Bereich des Orbicularis oculi. [3] Die Trockensubstanz wird mit Kochsalzlösung aufgelöst – hierbei kann, um die Wirkung zu variieren, höher oder geringer verdünnt werden. Das Fläschchen wird nach einem Arbeitstag verworfen.

Für zehn bis 14 Tage nach Erstgabe wird ein erneuter Termin vereinbart. Der Wirkungseintritt ist nach sieben bis 14 Tagen zu er-

warten. Gegebenenfalls kann an noch nicht beruhigten Arealen in diesem Zeitraum nachinjiziert werden. Viel Sport, rascher Stoffwechsel und/oder viel Sonne können die Wirkung abschwächen und die Wirkdauer mindern. [3, 4]

Alle acht bis zwölf Wochen

Eine Kontrolle und Reinjektion kann dann frühestens nach acht Wochen erfolgen. Für gewöhnlich ist eine Injektion alle acht bis zwölf Wochen notwendig. Häufig beobachte ich aber in der Praxis, wenn zum Beispiel psychische Stressfaktoren nachlassen oder wegfallen, dass sich der Spasmus dann deutlich bessert und weniger oder keine Injektionen mehr notwendig sind. Nach der Behandlung mit Botulinumtoxin A setzt sich die Lidschlagfrequenz herab, so dass meine Empfehlung stets lautet, befeuchtende Augentropfen zu verwenden. Viele Kolleginnen und Kollegen fragen, wie die Abrechnung bei Kassenpatienten erfolgt. Das Medikament wird bei der Indikation Spasmus hemifacialis oder Blepharospasmus übernommen. Eine Injektionsziffer gibt es im

augenärztlichen Bereich nach wie vor nicht.

„A little botox goes a long way“

Vor einigen Jahren stellte sich ein Patient erstmals vor. Er war 42 Jahre alt, von Beruf Krankenpfleger. Er hatte einen so massiven Blepharospasmus, dass er sich bei dem Versuch, die Augen mit den Fingern offen zu halten, eine große bereits verhornte Druckstelle im Bereich des Unterlides und der Wange zugezogen hatte. Bisher war er nicht mit Botulinumtoxin A behandelt worden, eine Abklärung mit Bildgebung des Kopfes und eine neurologische Abklärung waren erfolgt. Er wurde mit Antidepressiva therapiert, war sozial isoliert und bereits geraume Zeit arbeitsunfähig.

Die erste Injektion erfolgte aufgrund des ausgeprägten Spasmus im Bereich der Stirn, Zornesfalte und in der Lidpartie. Bereits zwei Wochen nach Erstgabe konnte er entspannt die Augen offenhalten und kam von nun an alle acht Wochen zur Reinjektion. Nach wenigen Monaten verabschiedete er sich und erzählte, dass er umziehen werde, verlobt sei und einen neuen Job habe. A little botox goes a long way!

Neue und interdisziplinäre Wege mit Botulinumtoxin A

Eine interdisziplinäre Behandlung mit den neurologischen Kollegen erfolgt zum Beispiel beim Meigesyndrom. Auch die Therapien von Migräne und Spannungskopfschmerzen sind zu nennen. [5] Weiter hat eine Studie aus Hannover ergeben, dass Botulinumtoxin A bei der Behandlung von Depressionen hilft. [8] Auch ein Lagophthalmus im Rahmen einer Parese ist mit Botulinumtoxin A behandelbar. [6, 7] Die Therapie eines spastischen Entropiums bei

nicht operablen Patienten macht Sinn, weil oft die entzündliche Komponente abflaut, da die Muskulatur sich entspannt und das Wimpernreiben auf Binde- und Hornhaut wegfällt. Häufig ist eine weitere Injektion oder Operation nicht erforderlich. [6]

Auch bei Sjögren-Syndrom sinnvoll

Auch bei Sjögren-Syndrom im Rahmen der Behandlung des trockenen Auges kann es Sinn machen, statt Punctum-plugs Botulinumtoxin A im Bereich der unteren Tränenpünktchen zu spritzen. [9] Die kleine Muskel-pumpe am Tränenpünktchen erlahmt und eine Reduktion der befeuchtenden Augentropfen ist der Erfolg.

Ebenso kann bei Lidretraktion bei endokriner Orbitopathie eine Injektion von Botulinumtoxin A in das mediale Oberlid oft hilfreich sein. [7]

Zu guter Letzt – die Ästhetik

Tatsächlich wurde in diesem Beitrag das Pferd von hinten aufgezäumt. Zunächst habe ich noch während meiner Klinikzeit die Blepharospasmus-Sprechstunde übernommen. Bei meinem Wechsel in die Praxis habe ich diese dann weitergeführt. Zur ästhetischen oder kosmetischen Anwendung bin ich hauptsächlich durch die Nachfrage der Patientinnen und Patienten gekommen. In der ästhetischen Anwendung stehen in der Praxis verschiedene Produkte zur Verfügung. Seit Kurzem gibt es auch ein veganes Präparat, welches bereits nach 24 Stunden wirkt. Also auch die Braut to be, die noch kurzentschlossen am Montag kommt und am Donnerstag heiratet, kann mit Entspannung im Stirn- und Augenbereich den Bund der Ehe eingehen.

Wichtig ist, dass nach der Injektion immer am besten 24 Stunden auf Sport und Sauna verzichtet wird und auch von einem Mittagsschlafchen rate ich ab – hier kann kurz nach Injektion das gespritzte Botulinumtoxin A in nicht gewünschte Muskelpartien diffundieren und eine Ptosis oder Asymmetrie verursachen. [1]

Botulinumtoxin A bietet vielseitige Möglichkeiten in der Augenheilkunde und ergänzt das Therapiespektrum sinnvoll.

Schlüsselwörter:

Botulinumtoxin A – Lidspasmen – Blepharospasmus – Spasmus hemifacialis – Endokrine Orbitopathie – Lagophthalmus – Meige-Syndrom – Sjögren-Syndrom

Literatur:

1. Sommer B, Bergfeld D, Schelosky L Hrsg. Botulinumtoxin in der ästhetischen Medizin., 5., aktualisierte Auflage. Stuttgart: Thieme; 2015
2. Lanzl I, Roggenkämper P, Merté RL. Anwendungen von Botulinumtoxin [The use of botulinum toxin in ophthalmology]. Klin Monbl Augenheilkd. 2014 Jul;231(7):749–63. German. doi: 10.1055/s-0033-1357935. Epub 2014 Jul 18. PMID: 25036810.
3. Roggenkämper P, Wabbels B, Nüssgens Z. Botulinumtoxin in der Augenheilkunde. Dtsch Arztebl 2005; 102: A2782-A2787
4. Huber A. Sonderindikationen im Augenbereich. In: Laskawi R, Roggenkämper P, Hrsg. Botulinum-Toxin-Therapie im Kopf-Hals-Bereich. München: Urban & Vogel; 2004: 165–168
5. Jackson JL, Kuriyama A, Hayashino Y. Botulinum toxin A for prophylactic treatment of migraine and tension headaches in adults: a meta-analysis. JAMA. 2012 Apr 25;307(16):1736–45. doi: 10.1001/jama.2012.505. PMID: 22535858.
6. Wabbels B, Förl M. Botulinumtoxin bei Überfunktion der Tränendrüse, spastischem Entropium und Oberlidretraktion bei endokriner Orbitopathie. Ophthalmologie 2007; 104: 771–776
7. Merté RL, Lanzl I. Botulinumtoxin-Injektionen zur Erzeugung einer Ptosis. Ophthalmologie 2007; 104: 767–770

8. Wollmer MA, Magid M, Kruger THC, Finzi E. Treatment of Depression with Botulinum Toxin. Toxins. 2022; 14(6):383.
9. Sahlin S., Linderoth R. Eyelid botulinum toxin injections for the dry eye Dev Ophthalmol 2008; 41: 187–192l

Interessenkonflikt:

Die Autorin erklärt, dass bei der Erstellung des Beitrags kein Interessenkonflikt im Sinne der Empfehlung des International Committee of Medical Journal Editors bestand.

Autorin:

Dr. Mirka Höltzermann ist Fachärztin für Augenheilkunde und praktiziert an den beiden Standorten Schwaikheim und Kernen (Baden-Württemberg). Sie ist die Leiterin der Sektion Augenheilkunde im Arbeitskreis Botulinumtoxin der Deutschen Gesellschaft für Neurologie und Mitglied diverser Fachgesellschaften.

Korrespondenzadresse:

Dr. med. Mirka Höltzermann
Augenpraxis Schwaikheim
Bahnhofstraße 16
71409 Schwaikheim
info@augenpraxis-schwaikheim.de

Dr. med. Mirka Höltzermann

Foto: Maks Richter

